



PATIENTENINFO

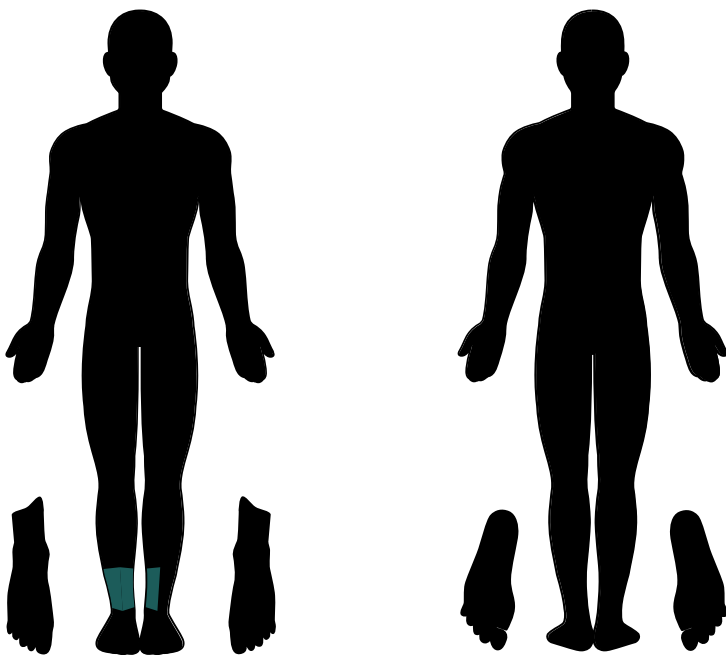
Elisabeth Welp

✉ info@praxis-fleischhacker.de

ANAMNESE

SCHIENBEIN (UNTEN, INNEN, VORNE, LINKS)

Wunde erfasst am 15.05.2026



Ausgewählte Wunden

- Schienbein (unten, außen, vorne, rechts)
- Schienbein (unten, innen, vorne, rechts)
- Schienbein (unten, innen, vorne, links)

WUNDANAMNESE

→ Wundangaben

📍 **Entstehungsort:** Privat

Wundtyp: Ulcus Cruris Mixtum

→ Rezidiv

Keine Angabe
INOVAMED medical GmbH
Grüner Weg 103a
52070 Aachen

Standort Augsburg
T +49 821 455266-0
E augsburg@inovamed.org

Standort Hamburg
T +49 40 57204060
E hamburg@inovamed.org

T +49 241 510040-0
E medical@inovamed.org
W www.inovamed.org/medical

Geschäftsführung: Elena Billet
HRB 22924, Aachen ■ Steuer-Nr.: 201/5970/5433 ■ Ust.-Id.: DE324745396
Sparkasse Aachen ■ IBAN: DE05 3905 0000 1073 3812 51 ■ BIC: AACSD33XXX





→ Diagnostik
Keine Angabe

INOVAMED
MEDICAL

→ **Empfehlung**

Keine Angaben



INOVAMED medical GmbH
Grüner Weg 103a
52070 Aachen

T +49 241 510040-0
E medical@inovamed.org
W www.inovamed.org/medical

Standort Augsburg
T +49 821 455266-0
E augsburg@inovamed.org

Geschäftsführung: Elena Billet
HRB 22924, Aachen ■ Steuer-Nr.: 201/5970/5433 ■ Ust.-Id.: DE324745396
Sparkasse Aachen ■ IBAN: DE05 3905 0000 1073 3812 51 ■ BIC: AACSD33XXX

Standort Hamburg
T +49 40 57204060
E hamburg@inovamed.org





📅 18.05.2026

WUNDGRÖSSE

Keine Angabe

WUNDSTATUS

Wundrand

- Intakt
- Klar abgegrenzt

Wundgrund

Wundumgebung

- Unauffällig

Wundheilungsphase

- Granulationsphase
- Epithelisierungsphase

EXUDAT

Exudatmenge

- Mässig

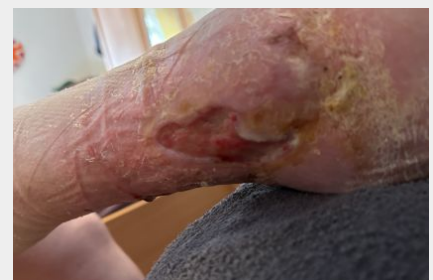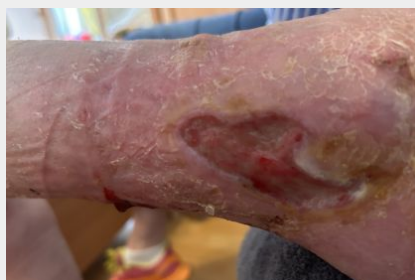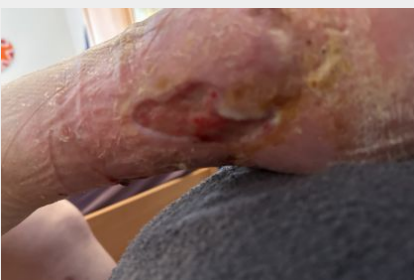Beschaffenheit/Konsistenz

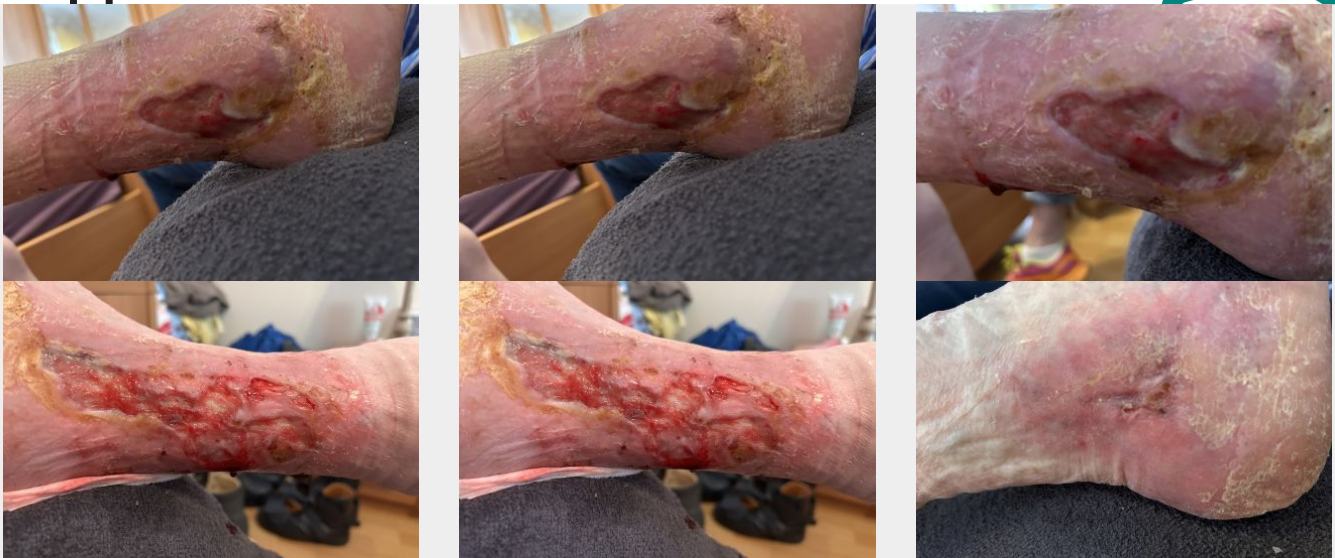- Serös Klar

Geruch

- Geruchlos

WUNDVERLAUFS BILDER





THERAPIEPLANUNG

Empfehlung zur Wundversorgung:

Reinigung mit Granudacyn, belegen mit Liquacel (Hydrofaser), mit Vliwasorb Sensor (Superabsorber) abdecken, Unterschenkelkompressionsverband anlegen mit Rosidal 1C . 2x Woche ausreichend.

Pflegerische Hinweise:

Ergänzung: kein Biofilm, kein Fibrinbelag, links: fast vollständig Epithelisiert, noch leichte Hyperkeratosen welche entfernt werden konnten. Noch ca. 1x1x0,1 cm. Re: deutlich Fortschritt der Granulation! Keinerlei Beläge. Keine Angabe von Schmerzen.

INOVAMED medical GmbH
Grüner Weg 103a
52070 Aachen

T +49 241 510040-0
E medical@inovamed.org
W www.inovamed.org/medical

Standort Augsburg
T +49 821 455266-0
E augsburg@inovamed.org

Geschäftsführung: Elena Billet
HRB 22924, Aachen ■ Steuer-Nr.: 201/5970/5433 ■ Ust.-Id.: DE324745396
Sparkasse Aachen ■ IBAN: DE05 3905 0000 1073 3812 51 ■ BIC: AACSD33XXX

Standort Hamburg
T +49 40 57204060
E hamburg@inovamed.org



 15.05.2026

WUNDGRÖSSE

Keine Angabe

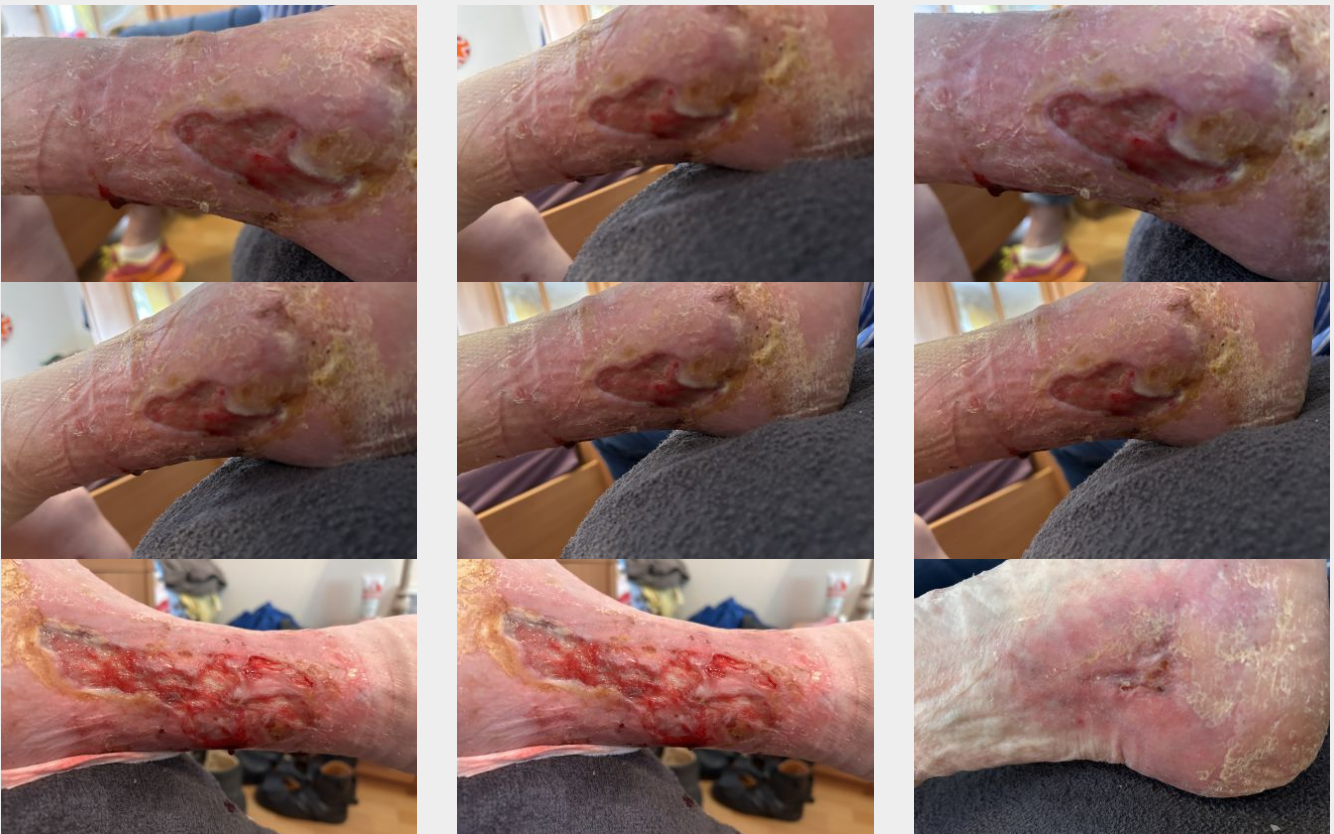WUNDSTATUS

Keine Angabe

EXUDAT

Keine Angabe

WUNDVERLAUFS BILDER



THERAPIEPLANUNG

Keine Angabe

INOVAMED medical GmbH
Grüner Weg 103a
52070 Aachen

T +49 241 510040-0
E medical@inovamed.org
W www.inovamed.org/medical

Standort Augsburg
T +49 821 455266-0
E augsburg@inovamed.org

Geschäftsführung: Elena Billet
HRB 22924, Aachen ■ Steuer-Nr.: 201/5970/5433 ■ Ust.-Id.: DE324745396
Sparkasse Aachen ■ IBAN: DE05 3905 0000 1073 3812 51 ■ BIC: AACSD33XXX

Standort Hamburg
T +49 40 57204060
E hamburg@inovamed.org



 15.05.2026

WUNDGRÖSSE

Keine Angabe

WUNDSTATUS

Wundrand

- Intakt
- Klar abgegrenzt

Wundgrund

- Granulativ - Typ: Gut durchblutet

Wundumgebung

- Unauffällig

Wundheilungsphase

- Granulationsphase

EXUDAT

Exudatmenge

- Mässig

Beschaffenheit/Konsistenz

- Serös Klar

Geruch

- Geruchlos

THERAPIEPLANUNG

Therapieziel:

Vollständige Epithelisierung

Empfehlung zur Wundversorgung:

Reinigung mit Granudacyn, belegen mit Liquacel (Hydrofaser), mit Vliwasorb Sensor (Superabsorber) abdecken, Unterschenkelkompressionsverband anlegen mit Rosidal 1C .

INOVAMED medical GmbH
Grüner Weg 103a
52070 Aachen

T +49 241 510040-0
E medical@inovamed.org
W www.inovamed.org/medical

Standort Augsburg
T +49 821 455266-0
E augsburg@inovamed.org

Geschäftsführung: Elena Billet
HRB 22924, Aachen ■ Steuer-Nr.: 201/5970/5433 ■ Ust.-Id.: DE324745396
Sparkasse Aachen ■ IBAN: DE05 3905 0000 1073 3812 51 ■ BIC: AACSD33XXX

Standort Hamburg
T +49 40 57204060
E hamburg@inovamed.org



WUNDMANAGER

Frau Manuela Eilers

✉ manuelaeilers1968@gmail.com

ARZT

Dr. med. Peter Fleischhacker

